

**Artículo Aceptado para su pre-publicación / Article Accepted for pre-publication****Título / Title:**

Tratamiento mediante neurolisis ecoguiada con fenol 6% acuoso del componente álgico por neuromas post amputación: a propósito de un caso. / Treatment by ultrasound-guided neurolysis with 6% aqueous phenol of the pain component for post-amputation neuromas: report of clinical case.

Autores / Authors:

Paula Arauzo Casedas, Rocío Perrián Blanco, María Arnaudas Casanueva, Sofía Bes Miras, Jordi Recasens Urbez, Sergi Boada Pie

DOI: [10.20986/resed.2021.3928/2021](https://doi.org/10.20986/resed.2021.3928/2021)

Instrucciones de citación para el artículo / Citation instructions for the article:

Arauzo Casedas Paula, Perrián Blanco Rocío, Arnaudas Casanueva María, Bes Miras Sofía, Recasens Urbez Jordi, Boada Pie Sergi. Tratamiento mediante neurolisis ecoguiada con fenol 6% acuoso del componente álgico por neuromas post amputación: a propósito de un caso. / Treatment by ultrasound-guided neurolysis with 6% aqueous phenol of the pain component for post-amputation neuromas: report of clinical case.. Rev. Soc. Esp. Dolor. 2021. doi: 10.20986/resed.2021.3928/2021.

Este es un archivo PDF de un manuscrito inédito que ha sido aceptado para su publicación en la Revista de la Sociedad Española del Dolor. Como un servicio a nuestros clientes estamos proporcionando esta primera versión del manuscrito en estado de pre-publicación. El manuscrito será sometido a la corrección de estilo final, composición y revisión de la prueba resultante antes de que se publique en su forma final. Tenga en cuenta que durante el proceso de producción se pueden dar errores lo que podría afectar el contenido final. El copyright y todos los derechos legales que se aplican al artículo pertenecen a la Revista de la Sociedad Española de Dolor.

TRATAMIENTO MEDIANTE NEURÓLISIS ECOGUIADA CON FENOL 6 % ACUOSO DEL COMPONENTE ÁLGICO POR NEUROMAS POSTAMPUTACIÓN: A PROPÓSITO DE UN CASO

TREATMENT BY ULTRASOUND-GUIDED NEUROLYSIS WITH 6% AQUEOUS PHENOL OF THE PAIN COMPONENT FOR POST-AMPUTATION NEUROMAS: REPORT OF A CLINICAL CASE

P. Arauzo Casedas¹, R. Perrián Blanco¹, M. Arnaudas Casanueva², S. Bes Miras³, J. Recasens Urbez¹, S. Boada Pie¹

¹Servicio de Anestesiología, Reanimación y Terapéutica del Dolor. Hospital Universitario Joan XXIII. Tarragona, España. ²Servicio de Traumatología y Ortopedia. Hospital Universitario Miguel Servet. Zaragoza, España. ³Servicio de Anestesiología, Reanimación y Terapéutica del dolor. Hospital Universitario Torrecárdenas. Almería, España

CORRESPONDENCIA:

Paula Arauzo Casedas
paula.arauzo@gmail.com

Recibido: 28-05-2021

Aceptado: 20-08-2021

RESUMEN

Introducción: El tratamiento del dolor producido por neuromas es en sí complejo. Las opciones de tratamiento una vez se ha descartado la vía quirúrgica son pocas, si bien el impacto que dicho dolor produce en la vida de los pacientes obliga a buscar en estos casos alternativas que ofrezcan un control aceptable del mismo.

El objetivo es presentar la neurólisis como una alternativa eficaz para el dolor por neuromas.

Caso clínico: Reporte de caso, descriptivo y retrospectivo, de paciente perteneciente al Sistema Nacional de Salud, llevado a cabo por la Unidad de Dolor del Servicio de Anestesiología y Reanimación del Hospital Universitario Joan XXIII.

Paciente de 59 años a quien, tras rechazar la cirugía, se le realizó neurólisis ecoguiada con fenol al 6 % acuoso para el tratamiento del dolor por neuromas derivados de la amputación de ambos miembros superiores.

Discusión: La infiltración con fenol 6 % acuoso puede llegar a disminuir considerablemente el dolor durante un tiempo igual o superior a los 6 meses, otorgando una mejoría significativa en la calidad de vida de los pacientes.

Palabras clave: Neuromas, neurolysis, fenol, ecoguiado, dolor.

ABSTRACT

Introduction: Management of pain caused by neuromas is in itself complex. The treatment options once the surgical route has been ruled out are few, although the impact that this pain produces in the lives of patients makes it necessary to look for alternative cases that offer acceptable control of it.

The objective is to present neurolysis as an effective alternative for pain due to neuromas.

Case report: Descriptive and retrospective case report of a patient belonging to the National Health System, carried out by the Pain Unit of the Anesthesiology and Resuscitation Service of the Hospital Universitario Joan XXIII.

59-year-old patient who, after refusing surgery, underwent ultrasound-guided neurolysis with 6 % aqueous phenol for the treatment of pain due to neuromas derived from the amputation of both upper limbs.

Discussion: Infiltration with 6 % aqueous phenol can considerably reduce pain, for a time equal to or greater than 6 months, granting a significant improvement in the quality of life of patients.

Key words: Neuromas, neurolysis, phenol, ultrasound-guided, pain.

INTRODUCCIÓN

El manejo de un neuroma doloroso postamputación es complejo, aún más si se descartan las opciones quirúrgicas. Una de las alternativas de tratamiento más indicadas en este caso es la neurólisis, bien con fenol o con alcohol, que, si bien no elimina el origen del dolor, permite mitigar durante un tiempo considerable las molestias derivadas de su presencia. Si bien ambos compuestos tienen propiedades diferentes, ambos son válidos para poder realizar su infiltración dentro del cuerpo del neuroma y ejercer en ellos una neurólisis química. Se han registrado como útiles en casos de neuromas palpables dolorosos, dolor postesternotomía secundario a neuroma cicatricial, y cicatrices dolorosas (1). Su infiltración bajo visión directa por ultrasonidos aumenta todavía más las probabilidades de éxito de la técnica (2) y facilita el diagnóstico (3). Sin embargo hay que tener en cuenta que su uso no es inocuo, ya que la destrucción de la raíz nerviosa puede conducir a disestesias dolorosas y bloqueo sensitivo y motor del nervio tratado. En este contexto, la selección de pacientes ha de ser cuidadosa y los objetivos terapéuticos previamente bien definidos.

CASO CLÍNICO

Mujer de 59 años, derivada a la Unidad del Dolor tras la amputación de ambos miembros superiores por trombosis de ambas arterias humerales en contexto de síndrome antifosfolípido catastrófico *versus* arteritis de Horton.

Como antecedentes, la paciente presenta diversos cuadros de origen autoinmune, entre los que destacan coriorretinitis, artritis, hepatitis e hipotiroidismo Graves-Basedow, en tratamiento con azatioprina 100 mg/d y prednisona 50 mg/d, así como antecedentes de pioderma gangrenoso también de probable origen autoinmune.

Inicialmente la paciente es derivada al hospital por impotencia funcional, dolor y parestesias en ambos miembros superiores. Tras la exploración se advierte ausencia de pulso humeral en ambas extremidades, asociado a signos isquémicos y reducción importante de sensibilidad y movilidad de las mismas. Se procede a la realización de un

TAC, en el que se objetiva oclusión a nivel de la bifurcación radio-cubital de la arteria humeral sin repermeabilización distal en miembro superior derecho, y oclusión en miembro superior izquierdo a nivel del tercio superior de la arteria humeral sin repermeabilización distal. Tras orientar el caso como trombosis humeral bilateral, se procede a trombectomía de urgencia, sin éxito. Ante la ausencia de resolución del cuadro y la degeneración isquémica irreversible y progresiva de ambas extremidades, se decide su ingreso en UCI y posterior amputación de ambas extremidades a los cuatro días del ingreso inicial (Figura 1).

Bajo anestesia general y previo bloqueo axilar bilateral, se procede a amputación infracondílea del miembro superior derecho y supracondílea del miembro superior izquierdo, sin incidencias, y con posterior reingreso en la unidad de cuidados intensivos.

Durante su estancia en UCI tiene lugar un manejo tórpido del dolor a pesar de tratamiento consistente en bomba elástica de dexketoprofeno y metamizol, perfusión de remifentanilo a 6 ml/h y bolus pautados de gabapentina, así como bolus puntuales de fentanilo. En este contexto se realiza interconsulta a la clínica del dolor, que tras valorar el caso determina aumento de analgesia con adición de tramadol 50 mg cada 8 horas, pregabalina 150 mg cada 12 horas y amitriptilina 50 mg cada 24 horas, con rescates con tramadol si precisa, cesando gabapentina y remifentanilo. Tras este nuevo ajuste de medicación con paso a vía oral, y tras el traslado a planta de medicina interna de la paciente, se consigue mantener un buen control del dolor, tanto en reposo como en movimiento durante el resto del ingreso. Finalmente, tras casi tres meses de ingreso, es dada de alta, si bien mantiene clínica de miembro fantasma y dolor leve sobre todo a nivel de muñón izquierdo.

Ya en seguimiento por el servicio de rehabilitación, 5 meses después del alta hospitalaria, es derivada de nuevo a la clínica del dolor por molestias en la región intervenida. La paciente describe dolor a nivel del muñón izquierdo, especialmente en cara externa e interna, de características neuropáticas en forma de pinchazos y corrientes, y de intensidad tolerable con un EVA 1-2, pero que con las movilizaciones aumenta a un EVA 8-9 con duración posterior del dolor remanente de casi una hora. Refiere ausencia de dolor en la zona cicatricial, dolor nocturno ni alodinia. A la

exploración refiere mayor dolor al contacto en relación con prominencias óseas. Se realiza ecografía en la que se advierten dos estructuras hipoecoicas, adyacentes al plano óseo. Ante la sospecha de neuromas se solicita la realización de una resonancia magnética, y se plantea a la paciente exéresis quirúrgica de los mismos. Asimismo, se realiza infiltración con levobupivacaína 0,375 % y dexametasona 4 mg a nivel de prominencias óseas, y se deriva de nuevo al servicio de rehabilitación en espera de evolución y resultado de pruebas complementarias.

La resonancia informa de presencia de 3 imágenes nodulares (2 ventrales, una ventromedial de 9 x 9 mm y otra ventrolateral de 6 x 7 mm, así como una dorsal de 6 x 9 mm) en el extremo distal de miembro superior izquierdo, a nivel del trayecto del eje neurovascular anterior y posterior, que bien requieren de la realización de una ecografía doppler para descartar posible origen vascular. Con el doppler se obtiene la confirmación del diagnóstico de neuromas al constatar la ausencia de señal vascular.

Ante el rechazo de la paciente de una nueva intervención quirúrgica para la resección de los neuromas, y no habiendo sido efectiva la infiltración previamente realizada, se deriva de nuevo a la clínica del dolor para manejo de dolor persistente.

Tras una nueva exploración ecográfica en consulta, se realiza una segunda infiltración ecoguiada de los neuromas con 10 ml de levobupivacaína 0,75 %, y se plantea a la paciente la posibilidad de neurólisis con alcohol o fenol. Ante la aprobación del tratamiento por parte de la paciente, se le cita de nuevo la semana siguiente para proceder con la neurólisis (Figuras 1 y 2).

Previo a la técnica, se procede primero a la realización de un bloqueo axilar ecoguiado del miembro superior izquierdo con lidocaína 2 %. Posteriormente y tras comprobar la eficacia del bloqueo, se realiza la infiltración en el cuerpo de los neuromas. Dicha infiltración se realiza de forma ecoguiada, bajo visión directa en plano. Para ello se ubica la sonda lineal de alta frecuencia sobre las prominencias óseas inicialmente dolorosas de la paciente hasta identificar los cuerpos de los neuromas, visibles como estructuras redondeadas hipoecogénicas bien definidas. Tras su identificación, se introduce la aguja en plano hasta contactar con el cuerpo del neuroma, infiltrando en su interior un volumen de 3 ml de fenol 6 % acuoso. Este procedimiento se repite en cada uno de los neuromas previamente identificados, y posteriormente se cita a la

paciente para control en consulta al mes.

Durante la visita de control la paciente refiere experimentar una importante mejoría tras la infiltración con fenol, con ausencia de dolor a nivel de muñón izquierdo y permitiéndole ello el descenso en la dosis de pregabalina a 150 mg al día.

Es posteriormente citada cinco meses después para una nueva revisión, explicando en este caso la presencia de un dolor leve en dicho momento, de una intensidad mucho menor a la presente antes de la realización de la técnica. Se decide mantener en seguimiento por el servicio de rehabilitación, con la posibilidad de volver a derivar a la paciente a la Unidad del Dolor y repetir la técnica si este se reprodujese de nuevo.

CONCLUSIÓN

El diagnóstico del neuroma supone un reto en el cual las pruebas complementarias son fundamentales para su correcto diagnóstico diferencial, localización y delimitación

Su manejo es complejo, aún más si se descarta la opción quirúrgica. En este caso, la amputación de los miembros de la paciente nos permitió abrir el campo a la infiltración con un agente neurolítico, puesto que no se contemplaba el riesgo de perder la funcionalidad de las extremidades tras el bloqueo sensitivo-motor.

La neurólisis está indicada en aquellos casos con dolor severo, bien localizado, en el que han fallado otras técnicas para su control, que ha reportado alivio con bloqueos diagnósticos de anestésico local, y en los que no se prevén efectos indeseados después del bloqueo diagnóstico. Aunque su duración es limitada, diversos estudios corroboran la mayor duración de la misma en numerosos pacientes respecto a lo descrito en la literatura (4).

El empleo de fenol en vez de alcohol otorgó una mayor comodidad a la paciente, dado su efecto inicial en forma de anestésico local que evita la quemazón en la zona infiltrada y la producción de calor durante su infiltración que puede ayudar a dirigir el bloqueo. A pesar de la naturaleza temporal de estos bloqueos, el éxito de la infiltración inicial asociada a la opción de replicabilidad de los mismos permitió, en este caso, abrir la puerta a futuras infiltraciones y garantizar una mejor calidad de vida y control del dolor a nuestra paciente.

CONFLICTO DE INTERESES

Los autores declaran no tener ningún conflicto de intereses. Para el desarrollo de este caso no se ha contado con fuentes de financiación.

BIBLIOGRAFÍA

1. Adams MCB, Benzoni HT, Hurley RW. Practical Management of Pain. Elsevier: Mosby; 2014. p. 784-93.
2. Gruber H, Kovacs P, Peer S, Frishchhut S, Bodner G. Sonographically guided phenol injection in painful stump neuroma. AJR Am J Roentgenol. 2004;182(4):952-4. DOI: 10.2214/ajr.182.4.1820952.
3. Curatolo M, Eichenberger U. Techniques in Regional Anesthesia and Pain Management. Elsevier; 2007. p. 95-102. DOI: 10.1053/j.trap.2007.02.012.
4. Magnan B, Samaila E, Schirru L, Maluta T, Luppi V, Valentini R. Phenol injection for Morton's neuroma under electroneurographic guidance. Foot Ankle Surg. 2017;23(S1):23-5. DOI: 10.1016/j.fas.2017.07.1115.

Figura 1. TAC de ambos miembros superiores posterior a la bifurcación radio-cubital, en el que se aprecia ausencia de flujo arterial en ambos miembros correspondiente a oclusión humeral bilateral.

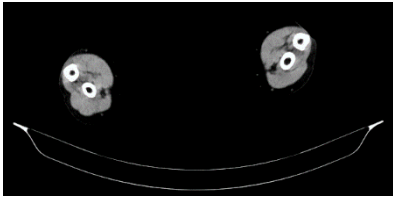


Figura 2. Realización mediante técnica ecoguiada de neurolisis con fenol 6 % acuoso en miembro superior izquierdo.

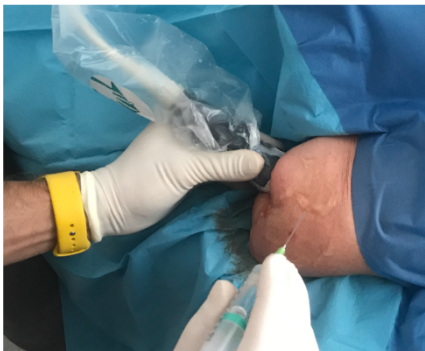

Figura 3. Visión ecográfica durante el procedimiento de uno de los neuromas tratados mediante neurólisis.

