



Fístula de líquido cefalorraquídeo en usuario de bomba intratecal secundaria a aumento de presión intrabdominal por sarcoma sinovial de próstata: reporte de caso

Cerebrospinal fluid fistula secondary to increased intra-abdominal pressure in a patient with an intrathecal pump due to prostatic synovial sarcoma: a case report

Bilena Margarita Molina Arteta¹, Marcela Hernández Osorio² y Nelson David Hernández Esparza^{*3}

¹Anestesiología, Medicina del Dolor y Cuidados Paliativos. Instituto Nacional de Cancerología. Bogotá, Colombia. ²Medicina Familiar Integral. Fundación Universitaria Juan N. Corpas. Bogotá, Colombia.

³Medicina del Dolor y Cuidados Paliativos. Fundación Universitaria Sanitas. Bogotá, Colombia

RESUMEN

Objetivos: Describir el caso clínico de una fístula de líquido cefalorraquídeo (LCR) en un paciente con bomba intratecal implantada para manejo de dolor oncológico refractario, secundaria al aumento de presión intrabdominal provocado por un sarcoma sinovial de próstata.

Material y métodos: Se documenta el caso de un paciente masculino de 22 años con sarcoma sinovial pobremente diferenciado de próstata en estadio IV, quien fue manejado con bomba intratecal de morfina debido a dolor pélvico severo refractario a opioides sistémicos. Se realizó seguimiento clínico, intervenciones terapéuticas, estudios imagenológicos y abordaje multidisciplinario.

Resultados: La progresión tumoral ocasionó compresión intrabdominal significativa, desencadenando dehiscencia de la herida lumbar, exposición del catéter intratecal y fuga de LCR confirmada por análisis del líquido. El paciente presentó cefalea postural y fotofobia. Se instauró tratamiento antibiótico, curaciones locales y parche hemático, con mejoría parcial. Dada la persistencia de los signos inflamatorios y riesgo de infección sistémica, se realizó recambio quirúrgico del sistema intratecal.

ABSTRACT

Objectives: To describe the clinical case of a cerebrospinal fluid (CSF) fistula in a patient with an intrathecal pump for refractory cancer pain, secondary to increased intra-abdominal pressure caused by prostatic synovial sarcoma.

Material and methods: We present the case of a 22-year-old male with poorly differentiated stage IV prostatic synovial sarcoma, treated with an intrathecal morphine pump due to severe pelvic pain unresponsive to systemic opioids. The patient underwent clinical follow-up, imaging studies, therapeutic interventions, and multidisciplinary management.

Results: Tumor progression led to significant intra-abdominal compression, resulting in lumbar wound dehiscence, exposure of the intrathecal catheter, and CSF leakage confirmed by fluid analysis. The patient developed postural headache and photophobia. Antibiotics, local wound care, and a blood patch were administered with partial improvement. Due to persistent inflammation and risk of systemic infection, a complete surgical replacement of the intrathecal system was performed.

Conclusions: This case highlights a rare but clinically significant complication in patients with intrathecal

Conclusiones: El caso destaca una complicación rara pero relevante en pacientes con dispositivos intratecales y tumores pélvicos voluminosos. El aumento de presión intrabdominal puede comprometer la integridad del sistema, originando fistulas de LCR. Se enfatiza la importancia del seguimiento clínico estrecho, el abordaje multidisciplinario y la identificación temprana de signos de disfunción del dispositivo.

Palabras clave: Sarcoma sinovial, presión intrabdominal, bomba intratecal, fistula de LCR, dolor oncológico.

devices and large pelvic tumors. Increased intra-abdominal pressure can compromise device integrity, leading to CSF fistulas. Close clinical monitoring, multidisciplinary care, and early recognition of device-related complications are essential for optimal management.

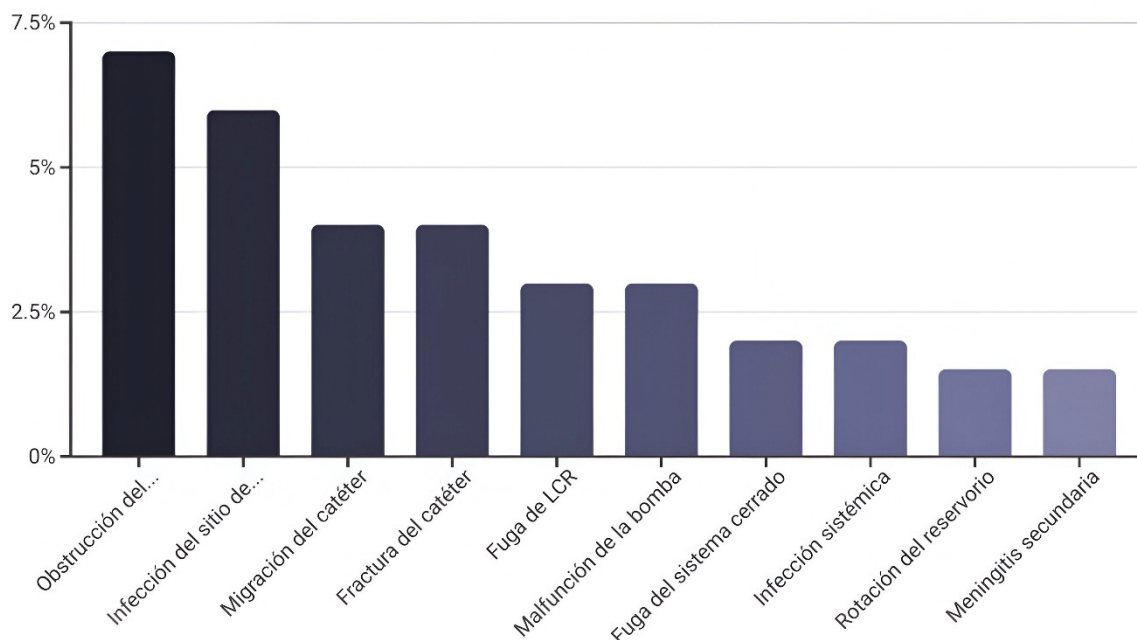
Key words: Synovial sarcoma, intra-abdominal pressure, intrathecal pump, CSF fistula, cancer pain.

INTRODUCCIÓN

El uso de bombas intratecales para el tratamiento del dolor oncológico refractario ha mostrado beneficios en términos de control sintomático, reducción de la carga de opioides sistémicos y mejora en la calidad de vida del paciente [1-3]. Sin embargo, su implementación no está exenta de riesgos. Entre las complicaciones, destacan la infección, el mal funcionamiento del sistema y, en casos excepcionales, la fistula de líquido cefalorraquídeo (LCR) [4-6] (Figura 1).

Las fistulas de LCR ocurren por alteración de la duramadre, lo que permite la salida del líquido hacia tejidos adyacentes o al exterior, provocando síntomas como cefalea ortostática, fotofobia y riesgo de meningitis [7]. Aunque suelen asociarse a procedimientos neuroquirúrgicos o punciones lumbares, factores mecánicos como el aumento de la presión intrabdominal también pueden predisponer a su aparición [8,9].

En pacientes oncológicos con masas pélvicas voluminosas, el efecto compresivo intrabdominal puede representar un factor de riesgo no reconocido para



El gráfico de barras ilustra las frecuencias estimadas de diversas complicaciones asociadas al uso de bombas intratecales, según la literatura médica. Se observa que la obstrucción del catéter (7 %) y la infección del sitio de implante (6 %) son las complicaciones más comunes, seguidas por la migración y fractura del catéter (ambas 4 %).

Fuente: Elaboración propia a partir de datos de referencias [1-5,11,12].

Fig. 1. Complicaciones asociadas a bombas intratecales: frecuencia estimada (según literatura).

complicaciones mecánicas del sistema intratecal. Presentamos un caso clínico que ilustra esta relación poco documentada, con implicaciones relevantes para la práctica clínica en cuidados paliativos y neurooncología.

PRESENTACIÓN DEL CASO

Paciente masculino de 22 años con diagnóstico de sarcoma sinovial pobremente diferenciado de próstata, estadio IV, con metástasis pulmonar. Desde su diagnóstico, fue manejado con quimioterapia paliativa, cuidados de soporte y control sintomático. En estudios de imagen (ecografía y resonancia magnética de pelvis), se evidenció una masa sólida, heterogénea, con componentes quísticos y sin vascularización doppler aparente, de 10 x 9,6 x 10 cm (volumen estimado 613 cc), que desplazaba estructuras pélvicas y ejercía un claro efecto compresivo intrabdominal.

En octubre de 2024, debido a obstrucción del tracto urinario, se le realizaron nefrostomías bilaterales y cistostomía percutánea. Posteriormente, por dolor pélvico severo refractario a opioides sistémicos, se decidió la implantación de bomba intratecal el 24 de marzo de 2025. El dispositivo fue programado con infusión progresiva de morfina hasta alcanzar una dosis de 5269 mcg/día.

Durante su evolución, presentó múltiples episodios de infección urinaria y disfunción de los drenajes. El 16 de abril de 2025, se evidenció dehiscencia de la herida quirúrgica lumbar con exposición del catéter y

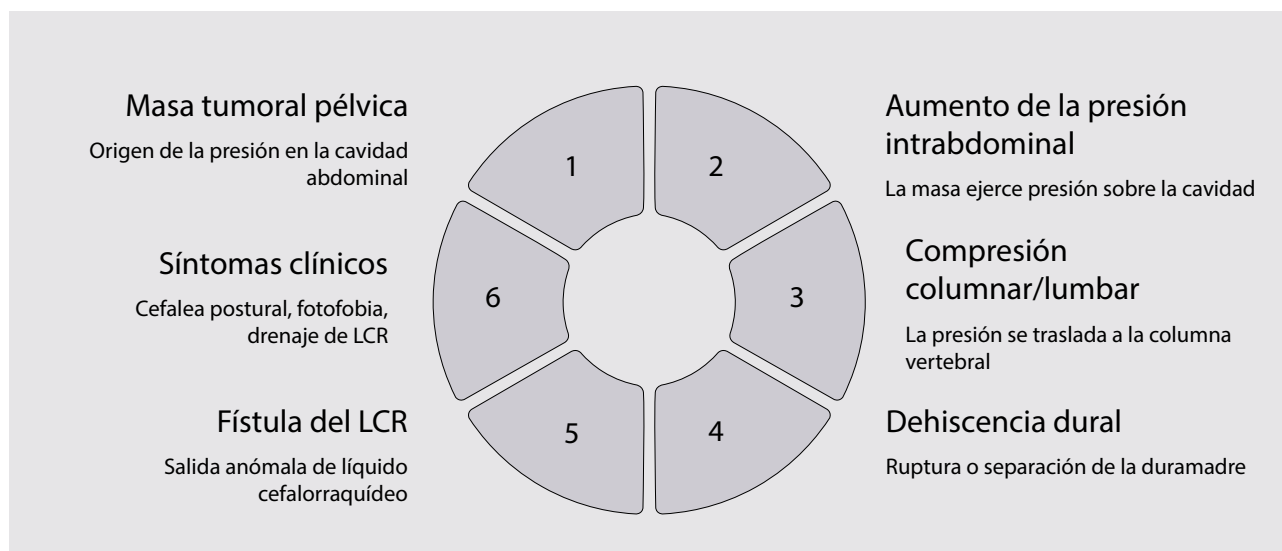
salida de líquido claro. El paciente refería cefalea postural y fotofobia. El análisis del líquido confirmó fuga de LCR. Se instauró tratamiento con vancomicina y cefepime, curaciones locales y ajuste del plan analgésico.

El 27 de mayo de 2025 se realizó parche hemático con mejoría parcial de la sintomatología. No obstante, persistían signos inflamatorios en el sitio quirúrgico, por lo que el 19 de junio de 2025 se practicó revisión quirúrgica del sistema, evidenciando exposición franca del catéter, tejido inflamado y riesgo de infección sistémica. Se procedió al recambio completo del sistema intratecal.

DISCUSIÓN

La fístula de LCR asociada a bombas intratecales es una complicación rara, pero clínicamente relevante. En este caso, el aumento progresivo de la presión intrabdominal por una masa tumoral pélvica parece haber contribuido al colapso de la arquitectura tisular, generando tracción del sistema y dehiscencia de la herida [\(8,10,11\)](#) (Figura 2).

Estudios previos han descrito complicaciones similares en contextos de ascitis, obesidad o pseudomeningoceles secundarios a presión intrabdominal elevada [\(8,10,11\)](#). La mayoría de los casos requieren medidas conservadoras (parche hemático, reposo, antibióticos), pero cuando hay exposición del dispositivo o riesgo infeccioso, se impone el recambio quirúrgico [\(4,5,12\)](#).



Esquema fisiopatológico de fístula de líquido cefalorraquídeo (LCR) secundaria a aumento de presión intrabdominal en paciente con bomba intratecal. La presencia de una masa tumoral pélvica genera un incremento sostenido de la presión dentro de la cavidad abdominal, que se transmite hacia el compartimento espinal, favoreciendo la compresión lumbar y tracción del sistema intratecal. Esta sobrecarga mecánica puede inducir dehiscencia dural y fuga de LCR, manifestándose clínicamente con cefalea ortostática, fotofobia y drenaje de líquido claro por el trayecto quirúrgico.

Fuente: Elaboración propia.

Fig. 2. Esquema fisiopatológico de fístula de LCR por aumento de presión debido a masa en paciente con bomba intratecal.

Además plantea interrogantes importantes para la práctica clínica:

¿Debe considerarse el volumen tumoral intrabdominal como factor de riesgo antes de implantar sistemas intratecales?

¿Qué estrategias podrían prevenir la tracción mecánica del catéter en tumores pélvicos en crecimiento?

Futuros estudios multicéntricos o series de casos podrían explorar esta asociación con mayor rigor y aportar directrices preventivas.

AGRADECIMIENTOS

Agradecemos al equipo de Cuidados Paliativos del Instituto Nacional de Cancerología.

CONSIDERACIONES ÉTICAS

Se obtuvo consentimiento informado por escrito del paciente para la publicación de este reporte de caso. Se garantizó la confidencialidad de la información y el anonimato del paciente.

CONFLICTO DE INTERESES

Ninguno.

FINANCIACIÓN

Los autores declaran que no contaron con financiación.

BIBLIOGRAFÍA

- Capozza MA, Vassallo C, Pistilli R, Celidonio L, Carassiti M, Galluccio F, et al. Intrathecal drug delivery systems: indications, techniques, and complications. *Ann Transl Med*. 2021;9(10):893.
- Deer TR, Pope JE, Hayek SM, Krames E, Malizia L, McDowell GC, et al. The Polyanalgesic Consensus Conference (PACC): Recommendations on Intrathecal Drug Infusion Systems Best Practices and Guidelines. *Neuromodulation*. 2017;20(2):96-132. DOI: 10.1111/ner.12538.
- Kamran S, Wright BD. Complications of intrathecal drug delivery systems. *Neuromodulation*. 2001;4(3):111-5. DOI: 10.1046/j.1525-1403.2001.00111.x.
- Follett KA, Hitchon PW, Zagar R. Management of pericatheter cerebrospinal fluid leak after intrathecal implantation of a drug delivery system. *Neurosurgery*. 2008;63(1):ONS175-ONS180.
- Morishita A, Aihara H, Nakai T, Adachi M. A pediatric case of intractable cerebrospinal fluid leakage after implantation of an intrathecal baclofen pump. *No Shinkei Geka*. 2017;45(1):33-8.
- Gburek-Augustat J, Krause M, Bernhard M, Sorge I, Gräfe D, Siekmeyer M, Nestler U, Merckenschlager A. Unusual mechanical failures of intrathecal baclofen pump systems: symptoms, signs, and trouble shooting. *Childs Nerv Syst*. 2021;37(8):2597-604. DOI: 10.1007/s00381-021-05154-3.
- Lennarson PJ, Callen AL. Cerebrospinal fluid leaks: diagnosis, management, and outcomes. *Neurosurg Clin N Am*. 2025;36(1):53-64. DOI: 10.1016/j.nec.2024.08.003.
- Aboud H, Raya M, El Fatemi N, El Ouahabi A, El Ghazouani A. Cerebrospinal fluid fistula in a patient with chronic constipation related to autonomic dysfunction: a case report. *Surg Neurol Int*. 2020;11:194. DOI: 10.25259/SNI_147_2020.
- George DD, Houk C, Pieters TA, Saad H, Thompson EM. Meningitis due to intra-abdominal cerebrospinal fluid fistula following gunshot wound: a case report. *Surg Neurol Int*. 2022;13:308. DOI: 10.25259/SNI_390_2022.
- Horcajadas Almansa A, Román Cutillas A, Jorques Infante A, Ruiz Gómez J, Busquier H. Idiopathic intracranial hypertension and spontaneous cerebrospinal fluid fistula. *Neurocirugía (Astur)*. 2017;28(2):93-6. DOI: 10.1016/j.neucir.2016.06.004.
- Buxton K, Morgan A, Northam WT, Stone SSD. Recurrent abdominal dislodgement of intrathecal pump and utility of infraclavicular site for patients with elevated body mass index: illustrative case. *J Neurosurg Case Lessons*. 2023;5(4):CASE22472. DOI: 10.3171/CASE22472.
- Brenn BR, Baidya J, Choudhry DK. Management of cerebrospinal fluid leak after intrathecal baclofen pump procedures in adolescents with cerebral palsy: a retrospective study. *Cureus*. 2024;16(6):e61582. DOI: 10.7759/cureus.61582.