



Artículo Aceptado para su pre-publicación / Article Accepted for pre-publication

Título / Title:

Cefalea persistente tras craneotomía por meningioma en cavum de Meckel: abordaje de las aferencias nociceptivas de principio a fin / Persistent headache after craniotomy for meningioma: charting of the afferent pathways for nociception: a discussion

Autores / Authors:

Orianna Karolina Benavides Castañeda, Esther Giménez Galera, María Luz Padilla Del Rey, Roberto Martínez Álvarez, Nuria Domínguez Serrano, Juan Francisco Mulero Cervantes

DOI: [10.20986/resed.2023.4069/2023](https://doi.org/10.20986/resed.2023.4069/2023)

Instrucciones de citación para el artículo / Citation instructions for the article:

Benavides Castañeda Orianna Karolina, Giménez Galera Esther, Padilla Del Rey María Luz, Martínez Álvarez Roberto, Domínguez Serrano Nuria, Mulero Cervantes Juan Francisco. Cefalea persistente tras craneotomía por meningioma en cavum de Meckel: abordaje de las aferencias nociceptivas de principio a fin / Persistent headache after craniotomy for meningioma: charting of the afferent pathways for nociception: a discussion. Rev. Soc. Esp. Dolor. 2023. doi: 10.20986/resed.2023.4069/2023.

Este es un archivo PDF de un manuscrito inédito que ha sido aceptado para su publicación en la Revista de la Sociedad Española del Dolor. Como un servicio a nuestros clientes estamos proporcionando esta primera versión del manuscrito en estado de pre-publicación. El manuscrito será sometido a la corrección de estilo final, composición y revisión de la prueba resultante antes de que se publique en su forma final. Tenga en cuenta que durante el proceso de producción se pueden dar errores lo que podría afectar el contenido final. El copyright y todos los derechos legales que se aplican al artículo pertenecen a la Revista de la Sociedad Española de Dolor.

CEFALEA PERSISTENTE TRAS CRANEOTOMÍA POR MENINGIOMA EN CAVUM DE MECKEL: ABORDAJE DE LAS AFERENCIAS NOCICEPTIVAS DE PRINCIPIO A FIN

PERSISTENT HEADACHE AFTER CRANIOTOMY FOR MENINGIOMA: CHARTING OF THE AFFERENT PATHWAYS FOR NOCICEPTION - A DISCUSSION

O. K. Benavides Castañeda¹, E. Giménez Galera¹, M. L. Padilla del Rey¹, R. Martínez Álvarez², N. Domínguez Serrano¹ y J. F. Mulero Cervantes¹

¹Servicio de Anestesia, Reanimación y Terapéutica del Dolor. Complejo Hospitalario Universitario de Cartagena, Murcia, España. ²Unidad de Neurocirugía Funcional y Radiocirugía. Hospital Ruber Internacional, Madrid

CORRESPONDENCIA:

Orianna Karolina Benavides Castañeda

obenavides13@gmail.com

Recibido: 06-03-2023

Aceptado: 17-09-2023

RESUMEN

La mayoría de las lesiones ocupantes de espacios intracraneales requieren una resolución quirúrgica a través de la exéresis de la misma. Esta intervención podría derivar en secuelas importantes como dolor, ya sea por la cicatriz o por la persistencia de residuos de la lesión, entre otros.

La neuralgia del trigémino es una afección que genera gran limitación en la calidad de vida de los pacientes que la padecen. Con el estudio de esta patología ha quedado claro que comprender la convergencia trigémino-cervical es fundamental para abordar de forma exitosa un plan terapéutico óptimo.

Teniendo un conocimiento claro y exhaustivo de los sustratos neuroanatómicos implicados en la transmisión del dolor de la neuralgia del trigémino, exponemos un

caso clínico valorado en nuestra Unidad de Dolor. Se trata de una paciente con cefalea trigeminal incapacitante para la vida diaria y resistente a múltiples opciones terapéuticas que, además, limitaba las alternativas para su control debido a la persistencia de restos tumorales a pesar del intento de resección completa durante la intervención quirúrgica. En este caso clínico, hemos considerado diversas dianas terapéuticas abordables a través de técnicas intervencionistas que cada día son más empleadas en las Unidades de Dolor. Teniendo en cuenta la vía del dolor comprometida en este caso, hemos llegado incluso hasta abordar quirúrgicamente estructuras anatómicas centrales responsables del control del dolor para mejorar la calidad de vida de la paciente.

Palabras clave: Cefalea, trigémino, meningioma.

ABSTRACT

Most intracranial space-occupying lesions require surgical resolution through excision. This intervention could lead to significant sequelae such as pain, either due to the scar or the persistence of residue from the injury, among others.

Trigeminal neuralgia is a condition that generates great limitations in the quality of life of patients who suffer from it. With the study of this pathology, it has become clear that understanding the trigeminal-cervical convergence is essential to successfully approach an optimal therapeutic plan.

Having a clear and exhaustive knowledge of the neuroanatomical substrates involved in the transmission of pain from trigeminal neuralgia, we present a clinical case evaluated in our Pain Unit. This is a patient with trigeminal headache that is disabling for daily life and resistant to multiple therapeutic options that, in addition, limited the alternatives for its control due to the persistence of tumor remnants despite the attempt at complete resection during surgery. In this clinical case, we have considered various therapeutic targets that can be addressed through interventional techniques that are increasingly used in Pain Units. Taking into account the pain pathway compromised in this case, we have even gone so far as to surgically address central

anatomical structures responsible for pain control to improve the patient's quality of life.

Key words: Headache, trigeminal, meningioma.

INTRODUCCIÓN

La craneotomía es un procedimiento neuroquirúrgico común debido a su gran variedad de indicaciones para tratar afecciones intracraneales como tumores cerebrales, lesiones ocupantes de espacio o malformaciones arteriovenosas, entre otras (1). Sin embargo, se presta poca atención a las secuelas existentes posteriores a su realización; una de ellas es el dolor crónico, que puede estar relacionado con la misma intervención en sí o con la persistencia de la lesión debido a una resección incompleta. Existiendo en ambos casos una etiología tumoral, nos encontramos ante el diagnóstico de dolor crónico relacionado con proceso oncológico; el primer caso secundario a la cirugía y el segundo, puede ser debido tanto a la cirugía como al propio tumor. Cualquiera de estas circunstancias constituyen una dificultad tanto en el diagnóstico como en el tratamiento, y generan un elevado impacto sobre la calidad de vida de las personas que lo padecen, suponiendo un reto para la Unidad de Dolor (1,2). El nervio trigémino, trigeminal o quinto (V) par craneal tiene una función mixta, principalmente sensitiva, conduciendo aferencias de la sensibilidad táctil y motora a través del control de los músculos de la masticación. Es importante señalar que su ganglio sensitivo (ganglio trigeminal o de Gasser) se asienta en una depresión denominada cavum de Meckel en el suelo de la fosa craneal media y es desde aquí donde emergen las 3 ramas principales del V par craneal (V1 o nervio oftálmico, V2 o nervio maxilar, V3 o nervio mandibular). Una de las afecciones más importantes de este nervio es la llamada neuralgia del trigémino.

La neuralgia del trigémino se presenta como un dolor paroxístico, de corta duración, que afecta a una o más de las divisiones de este par craneal. Es generalmente unilateral y su etiología puede estar asociada a compresión por un vaso sanguíneo, enfermedad cerebrovascular, traumatismo facial o incluso, tumores intracraneales que

producen compresión del nervio. El dolor puede aparecer de forma espontánea y/o estar desencadenado por estímulos externos inocuos sobre zonas específicas llamadas puntos gatillo en la extensión de alguna de sus ramas. Tiene una prevalencia del 0,3 % y una incidencia de 12,6 casos por 100.000 personas/año. La edad media de inicio es de 53,9 años y afecta con más frecuencia a las mujeres en una proporción 1,5:1 (3,4).

El mecanismo que determina la cefalea trigeminal no está claro. Sin embargo, constan datos que demuestran el protagonismo del sistema trigémino-vascular, las fibras nerviosas parasimpáticas y el hipotálamo (Figura 1). El sistema trigémino-vascular está compuesto por estructuras sensibles al dolor:

- a) El complejo trigémino-cervical, vasos intracraneales, vasos piales, senos venosos y la duramadre, rodeados de un plexo de fibras originarias de la división oftálmica del trigémino y fibras nerviosas sensitivas, simpáticas y parasimpáticas del ganglio cervical superior, del ganglio esfenopalatino y ótico; y una interacción con el nervio occipital mayor.
- b) Las fibras nerviosas parasimpáticas constituidas por el reflejo autonómico del trigémino, conectado a través del núcleo salival superior al sistema parasimpático vehiculado a través del nervio facial, fibras que pasan también por el ganglio ótico y ganglios carotideos.
- c) Y el hipotálamo, lo que explica el patrón estacional asociado a la aparición de las crisis de dolor (5).

El dolor neuropático es definido por la IASP como aquel que se origina como consecuencia directa de una lesión o enfermedad que afecta al sistema somatosensorial. Ejemplos del mismo incluyen la mencionada neuralgia del trigémino, la polineuropatía dolorosa y la neuralgia postherpética, etcétera. La fisiopatología de este tipo de dolor involucra mecanismos asociados a la actividad ectópica en nervios dañados o vías centrales, así como la consecuente sensibilización periférica y central a través de variedad de elementos moleculares. Descifrar la dirección del trayecto de la información dolorosa, así como el sustrato químico, permite emplear estrategias terapéuticas tanto farmacológicas como intervencionistas (6).

Es necesario conocer y entender el origen de las afecciones que presenta el paciente para conseguir un certero diagnóstico y un adecuado manejo de cualquier patología. Profundizar en las alternativas existentes para el abordaje a distintos niveles sobre la vía de transmisión de la nocicepción se convirtió en un reto en nuestra Unidad de Dolor. En este caso clínico, la presencia de restos tumorales limitó nuestra capacidad de acción intervencionista por la contraindicación de actuar a nivel del cavum de Meckel.

CASO CLÍNICO

Paciente mujer de 54 años, sin alergias conocidas, con antecedentes de rinoconjuntivitis, asma bronquial alérgico, dislipemia, nevus displásicos, síndrome ansioso-depresivo y desprendimiento de vítreo izquierdo. En 2016 inició sintomatología caracterizada por acúfenos e hipoacusia izquierda progresiva. En 2018 se asoció inestabilidad para la marcha, disestesias en *hemifacies* izquierda y dificultad para la deglución.

Acude a especialista en Neurología, quien indica resonancia magnética (RM) cerebral, donde se evidenció un gran tumor extraparenquimatoso en ángulo pontocerebeloso izquierdo con extensión local. Se realizó craneotomía retromastoidea con exéresis subtotal de la lesión, cuya anatomía patológica objetivó un meningioma angiomatoso. Meses después, en RM control se observó persistencia de restos del tumor en cavum de Meckel con afectación del V par craneal izquierdo. Refirió, además, exacerbación de los síntomas anteriores (empeoramiento de la hipoacusia y disminución de la sensibilidad facial ipsilateral) y aparición de “pinchazos” en *hemifacies* izquierda asociado a dolor de carácter opresivo-irritativo en región occipital coincidente con la zona de la cicatriz quirúrgica.

Debido al escaso control del dolor con medicación oral en seguimiento por su especialista, es derivada a nuestra Unidad de Dolor para valoración. En la consulta inicial, la paciente refería un índice de Lattinen de 17 y un NRS de 10/10. Como consecuencia de la persistencia de restos de meningioma en el cavum de Meckel en el estudio de imagen control, se decide abordar el dolor facial inicialmente con bloqueos

seriados del ganglio esfenopalatino (7) a través de un abordaje transnasal, refiriendo disminución progresiva del dolor a medida que se iba realizando cada sesión, aunque con un resultado final poco satisfactorio, ya que la mejoría era transitoria. En el manejo multidisciplinar de este caso, se contacta con el servicio de Neurología; posterior a valoración realizan inyección con toxina botulínica, siguiendo el protocolo PREEMPT (8).

Además, se pauta tratamiento tópico sobre cicatriz quirúrgica con crema de capsaicina ± crema con anestésicos locales (lidocaína + prilocaína) y se realiza infiltración ecoguiada de ramas terminales en nervio supraorbitario e infraorbitario izquierdos (9). En revisión posterior en consulta, la paciente refirió persistencia de los síntomas asociando una importante incapacidad funcional para la vida diaria y afectación emocional. En vista de la eficacia transitoria de las técnicas realizadas hasta la fecha, la persistencia de restos de tumor en la imagen control y de un examen físico en el que se evidenció gran afectación clínica de la paciente (anestesia para dolor y tacto en territorio de V1 y V2, reflejo corneal ipsilateral abolido, hipoacusia persistente, paresia facial izquierda, hipoestesia para dolor leve en hemicuerpo izquierdo y dolor selectivo sobre cicatriz), se propuso realizar radiofrecuencia pulsada del ganglio esfenopalatino izquierdo mediante abordaje infracigomático (Figura 2). Esta técnica se realizó sin incidencias, obteniéndose un alivio más duradero que la técnica transnasal, por lo que en el seguimiento de la paciente en consulta insistimos en avanzar con la radiofrecuencia térmica en una siguiente sesión.

Posteriormente, considerando en todo momento el origen de la dolencia de esta paciente, en sesiones de intervencionismo diferentes a las técnicas anteriores se intentó abordar el dolor a través de radiofrecuencia pulsada (6 min, 45 V) con electrodo CR-6 de Cosman® del nervio occipital mayor o de Arnold izquierdo y tras mejoría clínica, se decidió realizar radiofrecuencia térmica de dicho nervio (80°, 90 segundos) con electrodo CU-6522 de Cosman® del nervio y posterior administración de 12 mg de betametasona en 5 ml de levobupivacaína 0,25 %, que se realizó bajo control ecográfico y neuroestimulación sensorial (< 0,6 V) y motora, técnica que transcurrió sin incidencias.

Meses después en la consulta, la paciente aquejaba persistencia del dolor facial izquierdo incapacitante en su día a día, por lo que se planteó un abordaje hacia orígenes más centrales de la vía de la nocicepción, quizás más invasivos, pero tal vez más definitivos. Tras comentar el caso clínico con el servicio de Neurocirugía, se propuso tratamiento con radiocirugía con Gamma Knife (10). Con esta técnica se localiza y realiza exéresis de los restos de meningioma (dosis máxima de 25 Gy) y abordaje antiálgico mediante talamotomía posterior contralateral al dolor, es decir, sobre tálamo derecho (dosis máxima de 130 Gy), procedimientos que se realizaron y transcurrieron sin incidencias.

En el siguiente control, la paciente presentó mejoría clínica del dolor y continuó en seguimiento por Unidad de Dolor con tratamiento vía oral con gabapentina y antiinflamatorios no esteroideos ocasionales. En la última revisión, la paciente presentaba un índice de Lattinen final de 5 respecto a los 17 iniciales en la valoración, un NRS de 2/10 respecto a los 10 puntos de inicio y reconocía una mejora sustancial de su calidad de vida.

DISCUSIÓN

En el caso descrito, consideramos que la paciente presentó dos diagnósticos: una neuralgia del trigémino atribuida a lesión ocupante de espacio catalogada según la Clasificación Internacional de las Cefaleas (ICHD-3) (11) como neuralgia del trigémino atribuida a lesión ocupante de espacio, por la lesión ocupante de espacio y una neuralgia occipital. No obstante, el complejo trigémino-cervical podría la coexistencia y solapamiento de ambos diagnósticos.

Entender el origen del funcionamiento de las células, vías de conducción, tejidos y sistemas de nuestro cuerpo, nos permite como especialistas en cualquier rama de la medicina tener un amplio espectro de herramientas y posibilidades de acción ante cualquier patología. Aunque los resultados en satisfacción y mejoría del dolor en nuestra paciente fueron normalmente transitorios con las diversas técnicas intervencionistas realizadas, es un caso que nos permitió apreciar e ilustrar el recorrido a través de la anatomía y fisiopatología que implica la cefalea trigeminal.

Entender las múltiples redes neurales relacionadas y el complejo o la convergencia trigémino-cervical nos permitió plantear diversas alternativas en el enfoque terapéutico e incrementar las posibilidades de resolución para abordar el origen de la nocicepción generada en esta paciente por la neuralgia del trigémino, cuya etiología era en parte debida a la localización del tumor en el cavum de Meckel, asiento del ganglio de Gasser (12-14).

Un término importante para comprender el desenlace en el control analgésico de este caso, es la definición del dolor por desaferentación, término traducido del inglés “deafferentation” que define aquel dolor resultante de una lesión en el sistema nervioso en la que, a pesar de existir una interrupción parcial o completa de las aferencias nociceptivas, sucede una reorganización del tejido nervioso que, teóricamente, interferiría con los sustratos para la percepción del dolor (la denominada matriz del dolor). Conocer la implicación talámica en el procesamiento de este tipo de dolor, permitió considerarlo una diana en el abordaje de esta paciente (15). Esto se demostró en un estudio retrospectivo realizado en pacientes con dolor neuropático de múltiples etiologías, sometidos a todos a talamotomía lateral central utilizando radiocirugía Gamma Knife, donde se logró una reducción significativa del dolor en 12 pacientes, con mayor frecuencia en aquellos con dolor por desaferentación del trigémino (10).

Es importante destacar las múltiples herramientas invasivas y no invasivas sobre las que han evolucionado las Unidades de Dolor, detrás de lo cual están incansables y loables intentos por lograr un manejo óptimo. Ciertamente, y es lo usual, con el abordaje a nivel periférico sobre la vía de la nocicepción solemos obtener gran mejoría del dolor en los pacientes que lo padecen, pero seguir avanzando en abordajes centrales no tiene por qué considerarse un límite para tratar una enfermedad tan incapacitante y frecuente en muchos pacientes y es, en última instancia, hacia donde deben ir enfocadas las unidades de dolor, hacia la mejoría de la calidad de vida de cualquier persona que lo padezca.

BIBLIOGRAFÍA

1. Lutman B, Bloom J, Nussenblatt B, Romo V. A Contemporary Perspective on the Management of Post-Craniotomy Headache and Pain. *Curr Pain Headache Rep.* 2018;22(10):69.
2. Subbarao BS, Fernández-de Thomas RJ, Eapen BC. Post Craniotomy Headache [Internet]. En: StatPearls; 6 de agosto 2021 [enero de 2022]. Disponible en: <https://www.ncbi.nlm.nih.gov/books/NBK482297/>
3. Latorre G, González-García N, García-Ull J, González-Oria C, Porta-Etessam J, Molina FJ, et al. Diagnóstico y tratamiento de la neuralgia del trigémino: documento de consenso del Grupo de Estudio de Cefaleas de la Sociedad Española de Neurología. *Neurología.* 2023;S2173-5808(23)00027-5. DOI: 10.1016/j.nrleng.2023.04.005
4. Terrier LM, Hadjikhani N, Destrieux C. The trigeminal pathways. *J Neurol.* 2022;269(7):3443-60.
5. Dominguez Garcia M, Abejon Gonzalez D, de Diego Gamarra JM, Cánovas Martinez ML, Balboa Díaz M, Hadjigeorgiou I. Clínica y fisiopatología de la cefalea en racimos. Acercamiento a la indicación de neuroestimulación combinada occipital y supraorbitaria. *Rev Esp Anesthesiol Reanim.* 2023;70(2):83-96.
6. Finnerup NB, Kuner R, Jensen TS. Neuropathic Pain: From Mechanisms to Treatment. *Physiol Rev.* 2021;101(1):259-301.
7. Vesper J, Santos Piedade G, Hoyer R, Slotty PJ. Sphenopalatine Ganglion Stimulation for Chronic Headache Syndromes. *Prog Neurol Surg.* 2020;35:105-15.
8. Aurora SK, Dodick DW, Turkel CC, DeGryse RE, Silberstein SD, Lipton RB, et al. OnabotulinumtoxinA for the treatment of chronic migraine: Results from the double-blind, randomized, placebo-controlled phase of the PREEMPT 1 trial. *Cephalalgia.* 2010;30(7):793-803.
9. Allam AE, Khalil AAF, Eltawab BA, Wu WT, Chang KV. Ultrasound-Guided Intervention for Treatment of Trigeminal Neuralgia: An Updated Review of Anatomy and Techniques. *Pain Res Manag.* 2018;2018:5480728.
10. Franzini A, Ninatti G, Rossini Z, Tropeano MP, Clerici E, Navarria P, et al. Gamma Knife Central Lateral Thalamotomy for Chronic Neuropathic Pain: A Single-Center, Retrospective Study. *Neurosurgery.* 2023;92(2):363-9.

11. Headache Classification Committee of the International Headache Society (IHS)
The International Classification of Headache Disorders, 3rd edition. Cephalalgia. 2018;38(1):1-211.
12. Busch V, Frese A, Bartsch T. Der trigeminozervikale Komplex. Schmerz. 2004;18(5):404-10.
13. Messlinger K, Russo AF. Current understanding of trigeminal ganglion structure and function in headache. Cephalalgia. 2019;39(13):1661-74.
14. Watson DH, Drummond PD. The Role of the Trigemino Cervical Complex in Chronic Whiplash Associated Headache: A Cross Sectional Study. Headache. 2016;56(6):961-75.
15. Lenz F, Weiss N, Ohara S, Lawson C, Greenspan J. The role of the thalamus in pain. Suppl Clin Neurophysiol. 2004;57:50-61.

Figura 1. Complejo trigémino-cervical.

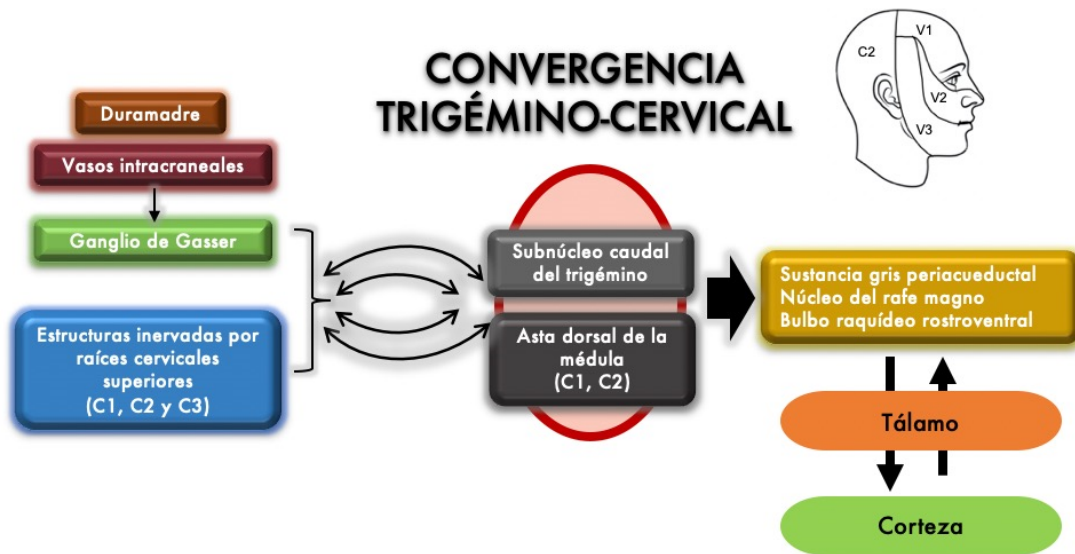


Figura 2. Fluoroscopia en proyección anteroposterior de abordaje infracigomático del ganglio esfenopalatino.

