



REVISTA DE LA SOCIEDAD ESPAÑOLA DEL DOLOR



REVISTA DE LA SOCIEDAD
ESPAÑOLA DEL DOLOR

Artículo Aceptado para su pre-publicación

Título:

Neuralgia de Arnold en paciente en fase de prueba de SCS por síndrome de espalda fallida

Autores:

Vanesa Blazquez Calvo, Patricia Lloreda Herradón, Gemma M Márquez Garrido, A. Minerva S. Miyagi Yonamine, Mariana Lorite Godoy, Mercedes Sánchez Santiago, Estrella Uriarte Brizuela

DOI: [10.20986/resed.2016.3514/2016](https://doi.org/10.20986/resed.2016.3514/2016)

Instrucciones de citación para el artículo:

Blazquez Calvo Vanesa, Lloreda Herradón Patricia, Márquez Garrido Gemma M, Miyagi Yonamine A. Minerva S., Lorite Godoy Mariana, Sánchez Santiago Mercedes, Uriarte Brizuela Estrella. Neuralgia de Arnold en paciente en fase de prueba de SCS por síndrome de espalda fallida. Rev. Soc. Esp. Dolor. 2016. doi: 10.20986/resed.2016.3514/2016.

Este es un archivo PDF de un manuscrito inédito que ha sido aceptado para su publicación en la Revista de la Sociedad Española del Dolor. Como un servicio a nuestros clientes estamos proporcionando esta primera versión del manuscrito en estado de pre-publicación. El manuscrito será sometido a la corrección de estilo final, composición y revisión de la prueba resultante antes de que se publique en su forma final. Tenga en cuenta que durante el proceso de producción se pueden dar errores lo que podría afectar el contenido final. El copyright y todos los derechos legales que se aplican al artículo pertenecen a la Revista de la Sociedad Española de Dolor.

NEURALGIA DE ARNOLD EN PACIENTE EN FASE DE PRUEBA DE SCS POR SÍNDROME DE ESPALDA FALLIDA

OCCIPITAL NEURALGIA DURING STIMULATION TRIAL PERIOD OF SCS IN FAILED BACK SURGERY SINDROME

V. Blázquez Calvo, P. Lloreda Herradón, G. M. Márquez Garrido, A. M. S. Miyagi Yonamine, M. Lorite Godoy, M. Sánchez Santiago, E. Uriarte Brizuela

Hospital Universitario Severo Ochoa. Leganés, Madrid

CORRESPONDENCIA:

Vanesa Blazquez Calvo

vblazquezcalvo@gmail.com

Recibido 16-10-2016

Aceptado 21-10-2016

Palabras clave: Estimulación de cordones posteriores, migración de electrodo, complicación.

INTRODUCCIÓN

El síndrome de espalda fallida (FBSS) con dolor radicular es una de las patologías más frecuentes para indicar estimulación de los cordones posteriores (SCS). Ya Taylor y cols., en 2005, encontraron que no sólo reduce el dolor, sino también el consumo de analgésicos, y aumenta la calidad de vida de estos pacientes (1), demostrándose superior a la reintervención quirúrgica (2). Aunque se puede afirmar que es una

técnica segura comparada con otras alternativas, no está exenta de complicaciones, como puede ser la migración de electrodos. A continuación presentamos un caso clínico poco habitual de migración de un electrodo de SCS en un paciente en fase de prueba con diagnóstico de FBSS.

CASO CLÍNICO

Varón de 47 años, sin antecedentes de interés excepto hernia discal L5-S1 intervenida hace 9 años. Tras la cirugía el paciente no mejora presentando crisis de lumbociatalgia hacia miembro inferior izquierdo (MII) que se han aumentado en intensidad y frecuencia hasta convertirse en un dolor continuo de carácter neuropático, limitante, que afecta a MII hasta dedos 3º-5º, e impide la marcha y el descanso, a pesar de tratamiento farmacológico VAS 10. Exploración, EMG y RMN compatible con radiculopatía S1 izquierda por fibrosis perirradicular.

Tras varios REC L5-S1 con beneficio aceptable pero en disminución, se plantea fase de prueba de SCS en sesión.

Se introducen percutáneamente 2 electrodos octopolares con punta en platillo inferior de T11 sin incidencias y logrando correcto estímulo en esa posición, con lo que se consiguió una reducción de VAS de 6 puntos.

Antes de finalizar la fase de prueba, el paciente acude a la unidad para curas de la herida y también por una desconexión accidental al generador externo, tras la cual refiere cefalea occipital de carácter neuropático ascendente derecha, relacionada con la estimulación, la cual empeora en MMII.

Se programa a la semana para revisión e implante definitivo advirtiéndole en el control radiológico migración craneal del electrodo derecho que sale por el foramen ipsilateral C1-2 acompañando a la raíz y saliendo al tejido subcutáneo occipital derecho (Figura 1), lo que explicaba los síntomas.

La migración de electrodos es la complicación más frecuente en la técnica de SCS, que ha ido disminuyendo con la evolución del hardware de implantación y la experiencia de las Unidades de Dolor. Ocurre en la mayor parte de los casos por un fallo en la fijación a fascia. Aunque tiene una incidencia variable, según los estudios la mayor

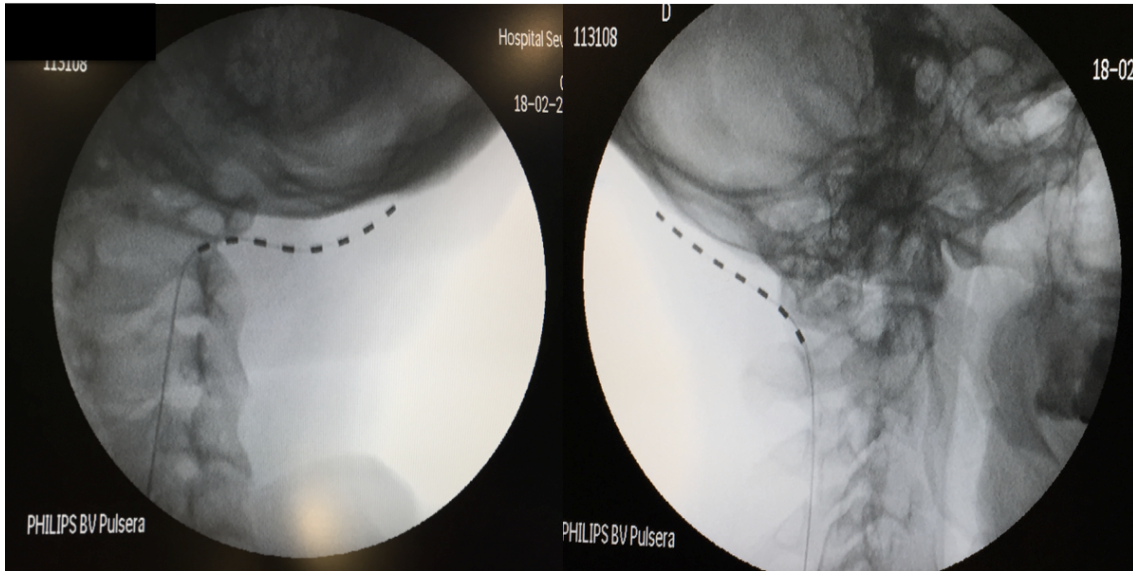
parte, entre 11,3 % en las series de Kumar y cols. y 13,2 % en los estudios de Cameron y cols. y Turner y cols. (3), no suelen requerir revisión quirúrgica más que en un pequeño porcentaje (2,1 %) (4), ya que es posible corregir pequeñas migraciones con reprogramación. En nuestro caso no supimos relacionar los síntomas que refería el paciente con la migración de un electrodo a ese nivel, ya que en nuestra amplia experiencia es la primera vez que sucede una migración craneal de tal magnitud y no hemos encontrado nada publicado en la bibliografía revisada.

Existen métodos diferentes descritos en la literatura como la selección de pacientes, implantación quirúrgica (3) o de electrodos planos, nuevos métodos de fijación (5), realización de bucles, implante del generador en pared abdominal, anudar seda directamente al electrodo, etc., que pueden ser aplicados para minimizar el riesgo de migración del mismo.

BIBLIOGRAFÍA

1. Taylor RS, Van Buyten JP, Buchser E. Spinal cord stimulation for chronic back and leg pain and failed back surgery syndrome: A systematic review and analysis of prognostic factors. *Spine* 2005;30:152-60. DOI: 10.1097/01.brs.0000149199.68381.fe.
2. North RB, Kidd DH, Farrokhi F, Piantadosi SA. Spinal cord stimulation versus repeated lumbosacral spine surgery for chronic pain: A randomized, controlled trial. *Neurosurgery* 2005;56:98-106. DOI: 10.1227/01.NEU.0000144839.65524.E0.
3. Bendersky D, Yampolsky C. Is spinal Cord Stimulation Safe? A Review of its Complications. *World Neurosurgery* 2014;82(6):1359-68. DOI: 10.1016/j.wneu.2013.06.012.
4. Gazelka HM, Freeman ED, Hooten WM, Eldrige JS, Hoelzer BC, Mauck WD, et al. Incidence of Clinically Percutaneous Spinal Cord Stimulator Lead Migration. *Neuromodulation* 2015;18:123-5. DOI: 10.1111/ner.12184.
5. North RB, Recinos VR, Attenello FJ, Shipley J, Long DM. Prevention of percutaneous spinal cord stimulation electrode migration: A 15-year experience.

Figura 1. Migración y salida del electrodo por C2 derecha.



Prepublicación