



REVISTA DE LA SOCIEDAD ESPAÑOLA DEL DOLOR



REVISTA DE LA SOCIEDAD
ESPAÑOLA DEL DOLOR

Artículo Aceptado para su pre-publicación / Article Accepted for pre-publication

Título / Title:

Bloqueo motor tras infiltración epidural caudal: A propósito de un caso / Motor block after caudal epidural infiltration: a case report

Autores / Authors:

Juan Rodríguez Bellanco, Juan Rodríguez Bellanco, Fernando Torre Mollinedo, Rubén Álvarez Álvarez, Silvia Gil Tenjido

DOI: [10.20986/resed.2018.3669/2018](https://doi.org/10.20986/resed.2018.3669/2018)

Instrucciones de citación para el artículo / Citation instructions for the article:

Rodríguez Bellanco Juan, Rodríguez Bellanco Juan, Torre Mollinedo Fernando, Álvarez Álvarez Rubén, Gil Tenjido Silvia. Bloqueo motor tras infiltración epidural caudal: A propósito de un caso / Motor block after caudal epidural infiltration: a case report. Rev. Soc. Esp. Dolor. 2018. doi: 10.20986/resed.2018.3669/2018.


INSPIRA NETWORK

Este es un archivo PDF de un manuscrito inédito que ha sido aceptado para su publicación en la Revista de la Sociedad Española del Dolor. Como un servicio a nuestros clientes estamos proporcionando esta primera versión del manuscrito en estado de pre-publicación. El manuscrito será sometido a la corrección de estilo final, composición y revisión de la prueba resultante antes de que se publique en su forma final. Tenga en cuenta que durante el proceso de producción se pueden dar errores lo que podría afectar el contenido final. El copyright y todos los derechos legales que se aplican al artículo pertenecen a la Revista de la Sociedad Española de Dolor.

BLOQUEO MOTOR TRAS INFILTRACIÓN EPIDURAL CAUDAL: A PROPÓSITO DE UN CASO

MOTOR BLOCK AFTER CAUDAL EPIDURAL INFILTRATION: A CASE REPORT

J. Rodríguez Bellanco, R. Álvarez Álvarez, F. Torre Mollinedo y S. Gil Tenjido

Hospital Galdakao-Usansolo, Bizcaya

CORRESPONDENCIA:

Juan Rodríguez Bellanco

jtxrodriguez@gmail.com

Recibido 02-03-2018

Aceptado 21-06-2018

ABSTRACT

Chronic back pain is an illness with a prevalence that goes from 54 to 80 per-cent in our population. It has a significant occupational and social health impact.

The Origen is very varied and obeys to multiple causes. Only 10 percent turns chronic, but consumes Health resources than can reach up to 80 percent. To consider are the perineural cysts or Tarlov cysts. They are alterations of the duramater of the nerve roots.

The diagnosis is usually casual by magnetic resonance. The incidence is variable, because the finding is incidental. The are usually asymptotic, but can cause radiculopathy, perineural pain or neurogenic bladder.

Key words: Motor block, caudal infiltration, Tarlov cist, chronic back pain.

RESUMEN

El dolor lumbar crónico es una dolencia con una prevalencia que va desde un 54 %

hasta el 80 % en nuestra población, con un importante impacto sanitario laboral y social.

El origen es muy variado y obedece a múltiples causas. Solo un 10 % se cronifica, pero consume recursos sanitarios que pueden llegar hasta el 80 %.

Los “quistes perineurales” o “Quistes de Tarlov” son alteraciones en la duramadre de las raíces nerviosas, que se producen más frecuentemente en la zona sacra. El diagnóstico suele ser casual mediante RMN; la incidencia es variable, debido a que el hallazgo es incidental. Habitualmente son asintomáticos, pero pueden producir radiculopatía, dolor perineal o vejiga neurógena, entre otros.

Palabras clave: Bloque motor, infiltración epidural caudal, quistes Tarlov, dolor lumbar crónico.

RESUMEN DEL CASO

Presentamos el caso de una paciente con dolor lumbar crónico de larga evolución de características mecánicas con irradiación hasta el pie izquierdo con una disminución de su calidad de vida. En la RMN no se observaron alteraciones del esqueleto axial, pero se visualiza como un quiste de Tarlov como hallazgo casual. A la paciente se cita para para realizar una infiltración epidural caudal por la clínica de radiculopatía.

Tras realizar la técnica, la paciente presenta un bloqueo motor con retención de orina que precisa ingreso hospitalario.

INTRODUCCIÓN

El dolor lumbar crónico es una dolencia con una prevalencia de un 54 % hasta el 80 % en nuestra población (1-3). No solo tiene un impacto a nivel sanitario, laboral y económico sino también a nivel social e individual.

El origen del dolor lumbar es muy variado y no obedece a una sola causa, sino que es un síntoma de múltiples patologías. La causa más frecuente, un 80% de los pacientes que consultan por ello, se debe a un cuadro lumbalgia aguda que evoluciona de forma favorable (4,5) en la mayoría de los casos.

Solo un 10 % se cronifica, pero con un consumo de recursos sanitarios que puede llegar hasta al 80 % (6). Algunas de las causas que lo condicionan son aplastamiento y fracturas vertebrales, discopatías, dolores musculares inespecíficos, degeneración facetaria, tumores primarios o metástasis.

Una vez que la clínica supera las 12 semanas, se considera dolor lumbar crónico.

Los objetivos del tratamiento son la disminución del dolor, minimizar el consumo de opioides y ser una alternativa a la cirugía. Pero sobre todo mejorar las condiciones del paciente para que este pueda retomar su rutina cotidiana (7).

Una de las causas de dolor crónico a tener en cuenta son los "quistes perineurales" o "Quistes de Tarlov". Desde su primera descripción en 1938 son numerosos los artículos en los que se hace referencia. Se trata de lesiones nerviosas que se producen más frecuentemente en la zona sacra (8). En un estudio de Paulsen RD sobre la prevalencia y el drenaje de los quistes de Tarlov, se observó que en 500 pacientes que se sometían a una Resonancia Magnética (RMN) por dolor lumbar, el 5 % presentaba quistes de Tarlov y un 20 % de esos pacientes padecían síntomas relacionados con ellos (9,10). El diagnóstico suele ser casual mediante RMN; la cifra es variable debido a que solo se solicita a aquellos pacientes que presentan dolor lumbar crónico. Dicha técnica es más sensible que la tomografía axial computarizada (11,12).

Los síntomas relacionados corresponden a radiculopatías con o sin irradiación a los miembros inferiores por compresión nerviosa. También se han descrito dolor perineal, vejiga neurógena con incontinencia de urgencia y/o retención de orina (13,14).

CASO CLÍNICO

Se presenta el caso de una mujer de 49 años de edad con alergia al ácido acetilsalicílico y a metamizol. Sin factores de riesgo cardiovasculares conocidos. Presenta como antecedentes médico-quirúrgicos hipotiroidismo en tratamiento farmacológico con L-tiroxina en control por su médico de atención primaria, una mutación homocigota del gen MTHFR de la homocisteína y como consecuencia una hiperhomocisteinemia, en seguimiento por hematología por déficit de

factores de maduración y anemia sin ferropenia. Como tratamiento habitual tiene prescrito ferrimanitol, L-tiroxina, tramadol/paracetamol, gabapentina y amitriptilina con buena adherencia.

Acude por primera vez a la unidad del dolor de nuestro hospital en mayo del 2015 con una historia de dolor crónico de 3 años de evolución de características mecánicas, con irradiación del dolor hasta la cara dorsal del pie izquierdo sin afectación de los dedos. La paciente cuenta que el dolor interfiere en su calidad de vida. Ha tenido que dejar su trabajo de dependienta e incluso ha tenido que ser ingresada en una ocasión por el mal control del dolor.

Se realiza una RMN donde no se observan alteraciones estructurales que justifiquen las dolencias que presenta. Como hallazgo casual se describen quistes de Tarlov a nivel de S2. Se solicita una valoración por el servicio de neurocirugía quienes dudan que la clínica sea consecuencia de los quistes (Figuras 1 y 2).

En una visita sucesiva se infiltra el músculo piramidal izquierdo y el trocánter izquierdo. La paciente refiere mejoría con las infiltraciones. Posteriormente comienza con dolor sacro bilateral y glúteo izquierdo y clínica radicular. Se propone para realizar infiltración epidural caudal (IEC) en quirófano. En la exploración física presenta fuerza en ambas extremidades inferiores a todos los niveles, con sensibilidad propioceptiva y termoalgésica conservadas.

Es citada para realizar una IEC en quirófano bajo control ecográfico y radiológico. Se monitoriza de forma estándar con electrocardiograma de cinco derivaciones, pulsioximetría de oxígeno y presión arterial no invasiva. Se posiciona de la paciente en quirófano es de decúbito prono. Se coloca el radioscopio con el cabezal lateral a 90 grados hasta visualizar de forma correcta la imagen de coxis.

Con un ecógrafo "Sonosite", con sonda lineal de (frecuencia 13- 6 MHz) colocada en posición transversal, se busca la imagen de los cuernos sacros y membrana sacrococcígea con el hiato sacro en el centro también llamada de "ojos de rana". Una vez centrada la imagen en la pantalla se introduce una aguja espinal penca 23 G hacia el hiato sacro. Se cambia la posición de la sonda a una posición longitudinal, localizando una imagen de la espinosa sacra y membrana sacrococcígea también llamada en "pico de pelícano". Se introduce la aguja bajo visión directa y cuando está posicionada, se inyecta 1 cc de contraste yodado. En la

comprobación radioscópica se observa cómo se dibuja el espacio epidural de manera correcta. Tras la comprobación de seguridad, se inyecta una solución que contiene 2 cc de levobupivacaína 0,25 %, 12 mg de dexametasona y 15 ml de suero fisiológico para aportar volumen. Finalizada la técnica y viendo que la paciente se encuentra bien, se retira la monitorización y se le pide que se desplace a su cama en siendo incapaz de movilizar las extremidades inferiores.

La paciente se traslada a la unidad de recuperación postanestésica donde se le realiza una exploración neurológica.

1. Presenta un bloqueo motor grado III, incapaz de mover rodillas y tobillos, aunque es más pronunciado en la pierna derecha con reflejos osteotendinosos abolidos.
2. Se pide a la paciente que cierre los ojos. Se le movilizan de forma pasiva el primer dedo de ambos pies sin saber precisar la posición (abolición de la propiocepción).
3. Mediante una gasa se recorren las metámeras desde L1 hasta S2 para explorar la sensibilidad táctil; se obtiene respuesta cuando se llega a T9.
4. Mediante una aguja se realiza una exploración de la sensibilidad dolorosa; se obtiene respuesta a la altura de T11.

Al alta de la unidad de recuperación postanestésica ha recuperado la sensibilidad táctil y dolorosa, pero persiste un grado de bloqueo motor II al igual que una alteración de sensibilidad epicrítica en los pies. Se decide ingresar a la paciente en planta para un posterior control de los síntomas.

A las 10 horas de la intervención presenta movilidad completa. Durante el ingreso en planta, requiere sonda vesical por retención de orina.

Tras 24 horas la paciente recuperó por completo la sensibilidad táctil, dolorosa y epicrítica, al igual que la fuerza y la movilidad, pudiendo caminar por la habitación con ayuda. Con dichas condiciones se retira la sonda urinaria y es capaz de realizar una micción espontánea. Es dada de alta con cita por parte de la unidad de dolor y un control radiológico por RMN donde no objetivaron lesiones agudas óseas ni medulares que expliquen el cuadro, al igual que no había cambios en los quistes de Tarlov con respecto a la RMN previa.

DISCUSIÓN

La técnica de IEC en el manejo del dolor lumbar y radicular crónico es una de las más utilizadas en la práctica clínica, preferiblemente antes de realizar una intervención quirúrgica.

La incidencia de complicaciones de la técnica es baja. Se utiliza una guía por fluoroscopia y a la vez una guía ecográfica para localizar las estructuras con exactitud.

No obstante, debemos tener en cuenta las variaciones anatómicas como son los quistes de Tarlov, a expensas de las capas más internas de las meninges, la piamadre y el aracnoides. Estos quistes principalmente se sitúan en la zona sacra y lumbar, y suelen diagnosticarse de manera incidental en el transcurso de una RMN. Aunque la clínica producida por los mismos no es frecuente, se deben tener en cuenta como posible diagnóstico diferencial ante posible dolor lumbar crónico.

A la hora de realizar técnicas intervencionistas que invaden el espacio epidural, se debe tener especial precaución por la variabilidad anatómica que suponen dichos quistes. Las complicaciones neurológicas son raras. Podrían ser indicativo de lesión o alteración previa (15). Se han reportado casos de punciones durales inadvertidas cuando preexisten variantes anatómicas (16,17). Otras complicaciones derivadas de la técnica pueden ser infecciones, especialmente en pacientes inmunocomprometidos o retención aguda de orina.

Por otro lado, las reacciones adversas derivadas de los fármacos pueden ser insomnio, cefalea, aumento del dolor, episodios de vómitos y reacciones vagales (18).

No obstante, es una técnica sencilla y segura de realizar con el material adecuado, sin apenas efectos adversos, aunque con resultados muy variados entre pacientes. Es probable que existan una relación entre los quistes de Tarlov y las complicaciones de la técnica. Aunque es difícil de asegurar, ya que no existe bibliografía suficiente al respecto. Sería recomendable reportar otros casos similares para poder una relación causal más estrecha.

BIBLIOGRAFÍA

1. Humbría Mendiola A, Carmona L, Peña Sagredo JL, Ortiz AM. Impacto poblacional del dolor lumbar en España: resultados del estudio EPISER. *Rev Esp Reumatol* 2002;29(10):471-8.
2. National Center for Health Statistics: Health, United States, 2008. Hyattsville, MD. US Department of Health and Human Services; 2009. P. 278-9.
3. Manchikanti L, Singh V, Datta S, Cohen SP, Hirsch JA; American Society of Interventional Pain Physicians. Comprehensive review of epidemiology, scope, and impact of spinal pain. *Pain Physician* 2009;12(4):E35-E70.
4. Gepner P, Charlot J, Avouac B, Pierron D, Pireault J, Scherding F, et al. Lumbago. Socioeconomic, epidemiological and medicolegal aspects. *Rev Rhum [Ed Fr]* 1994;61(4 Pt 2):5S-7S.
5. Konstantinou K, Dunn KM. Sciatica: review of epidemiological studies and prevalence estimates. *Spine* 2008;33(22):2464-72. DOI: 10.1097/BRS.0b013e318183a4a2.
6. Benhamou M, Brondel M, Sanchez K, Poiraudreau S. Tratado de medicina; volumen 16, número 4. p. 1-6.
7. Shamliyan TA, Staal JB, Goldmann D, Sands-Lincoln M. Epidural steroid injections for radicular lumbosacral pain: a systematic review. *Phys Med Rehabil Clin N Am* 2014;25(2):471-89. DOI: 10.1016/j.pmr.2014.02.001.
8. Feigenbaum F, Henderson FC, Voyadzis JM. *Benzel's spine Surgery* 162. p. 1423-9e.
9. Paulsen RD, Call GA, Murtagh FR. Prevalence and percutaneous drainage of cysts of the sacral nerve root sheath (Tarlov cysts). *Am J Neuroradiol* 1994;15(2):293-7.
10. Paulsen RD, Call GA, Murtagh FR. Prevalence and percutaneous drainage of cysts of the sacral nerve root sheath (Tarlov cysts). *AJR Am J Neuroradiol* 1994;15(2):293-29.
11. Murphy K, Oaklander AL, Elias G, Kathuria S, Long DM. Treatment of 213 Patients with Symptomatic Tarlov Cysts by CT- Guided Percutaneous Injection of Fibrin Sealant. *AJNR Am J Neuroradiol* 2016;37(2):373-9. DOI:

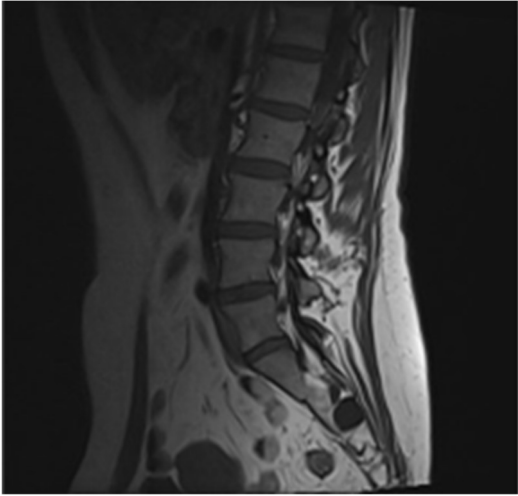
10.3174/ajnr.A4517.

12. Boukobza M, Sichez JP, Rolland E, Cornu P. MRI evaluation of sacral cysts. *J Neuroradiol* 1993;20(4):266-71.
13. Feigenbaum F, Henderson F. Surgical Management of Meningeal Cysts, Including Perineural (Tarlov) Cysts and Meningeal Diverticula. *Semin Spine Surg* 2006;18(3):154-60. DOI: 10.1053/j.semss.2006.06.004.
14. Rodríguez Bellanco J, Gil Tenjido S, Torre F, Callejo A, Alvarez R, Latorre S. Bloqueo motor tras infiltración epidural caudal. *Rev Soc Esp Dolor* 2017;24(Supl. 1):155.
15. Joo J, Kim J, Lee J. The prevalence of anatomical variations that can cause inadvertent dural puncture when performing caudal block in Koreans: a study using magnetic resonance imaging. *Anaesthesia* 2010;65(1):23-6. DOI: 10.1111/j.1365-2044.2009.06168.x.
16. Park BC, Kim BS, Hwang WJ, Lee J, Moon DE. Anatomical variations which can result in inadvertent dural puncture when performing caudal block: a report of 3 cases. *Korean J Anesthesiol* 2006;50(3):332-6. DOI: 10.4097/kjae.2006.50.3.332.
17. Waldman SD. Caudal Epidural Nerve Block: Prone Position. *Atlas of Interventional Pain Management*. Philadelphia; 2015. p. 551-63.
18. Botwin KP, Gruber RD, Bouchlas CG, Torres-Ramos FM, Hanna A, Rittenberg J, et al. Complications of fluoroscopically guided caudal epidural injections. *Am J Phys Med Rehabil* 2001;80(6):416-24.

Figura 1. RMN de quistes de Tarlov, corte axial, señal T1 imagen superior, T2 imagen inferior; se pueden observar los tractos fistulosos hacia el canal raquídeo.

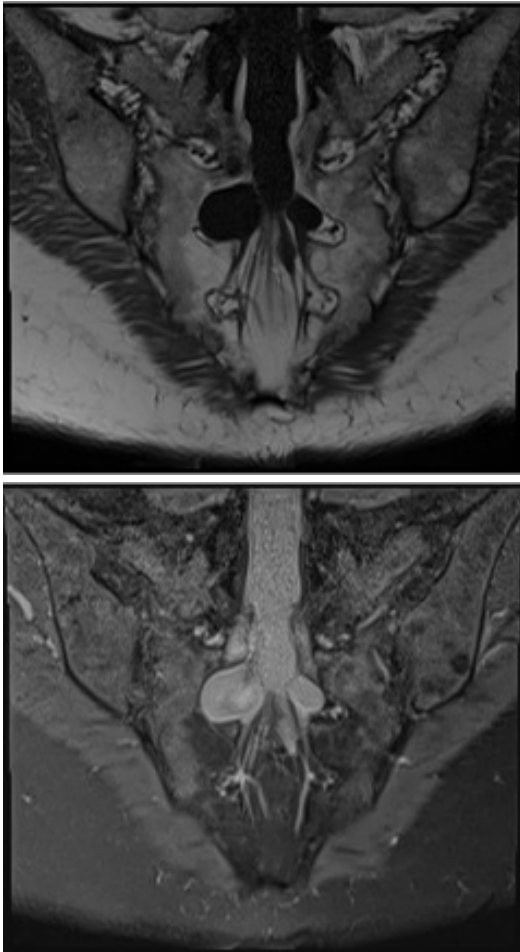

Figura 2. RMN, quiste de Tarvol, corte sagital, señal T1.



Prepublicación